Otitis adhesiva

C. Martin, M. Durand, A. Timoshenko

La otitis adhesiva constituye el último estadio de la atelectasia de la pars tensa. Debe distinguirse de la otitis fibroadhesiva (secundaria a la inflamación activa de la mucosa de la caja) que conduce a la creación de fibrosis productiva. Esta última termina rellenando la caja del tímpano. Su patogenia es multifactorial, y plantea problemas complejos que aún no se han resuelto. Su tratamiento, a excepción de las formas complicadas del colesteatoma, es sobre todo preventivo, y se dirige al tratamiento de los procesos de retracción timpánica, debidos a la disfunción tubárica y a la inflamación de la mucosa del oído medio.

© 2005 *Elsevier SAS. Todos los derechos reservados.*

Palabras Clave: Bolsa de retracción; Atelectasia timpánica; Sínfisis timpanopromontorial; Patogenia multifactorial; Disfunción tubárica; Refuerzo del tímpano

Plan

- **Introducción - Nosología - Definición** 1
- **Reseña histórica** 2
- **Reseña histológica y fisiológica** 2
- **Patogenia** 3
  - Hipopresión intratimpánica 3
  - Factor timpánico 6
  - Otros factores 7
- **Anatomía patológica** 8
  - Macroscópica 8
  - Microscópica 8
  - Cadena osicular 8
  - Caja del tímpano 8
- **Epidemiología** 8
- **Estudio clínico** 9
  - Signos funcionales 9
  - Exploración otoscópica 9
  - Exploración audiométrica 9
- **Formas clínicas** 9
  - Formas parciales 9
  - Formas asociadas a granuloma de colesterol 10
  - Formas bilaterales - Oído contralateral 10
  - Formas según la edad 10
  - Formas según el paciente 10
  - Formas complicadas 11
- **Diagnóstico positivo** 11
- **Diagnóstico diferencial** 11
- **Tratamiento** 13
  - Tratamiento preventivo 13
  - Tratamiento curativo 14

Introducción - Nosología - Definición

Los términos: proceso adhesivo, otitis adhesiva media crónica, catarro crónico seco del oído medio, colapso timpánico, oído atelectásico, tímpano pegado, otitis adhesiva y otitis fibrosa, deben abandonarse en favor de los términos otitis adhesiva y otitis fibroadhesiva. Estas dos afecciones, aunque son diferentes, se suelen confundir porque presentan cierto parentesco patogénico y porque pueden coexistir en el mismo oído.

La otitis adhesiva produce una verdadera sínfisis timpanopromontorial, con desaparición del espacio aéreo del oído medio (Figs. 1 y 2), mientras que la otitis fibroadhesiva se caracteriza por la presencia de fibrosis productiva que ocupa la caja (Figs. 3 y 4).

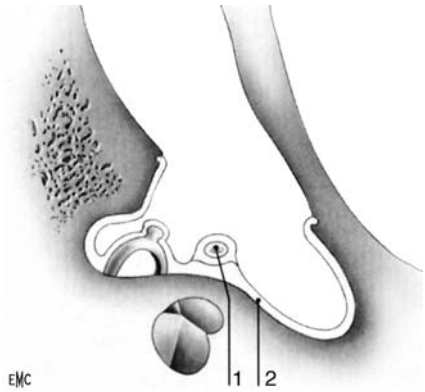

Figura 1. Otitis adhesiva. Aspecto esquemático en corte horizontal. 1. Mango del martillo retraído; 2. tímpano que moldea el promontorio.

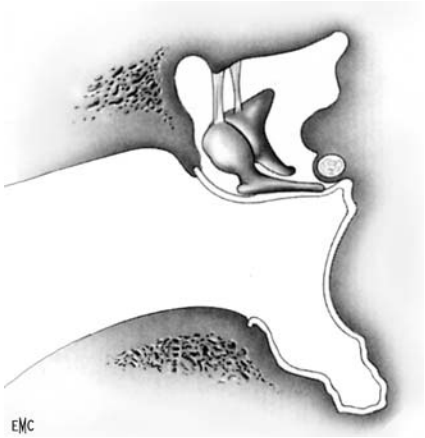

Figura 2. Otitis adhesiva. Aspecto esquemático en corte frontal.

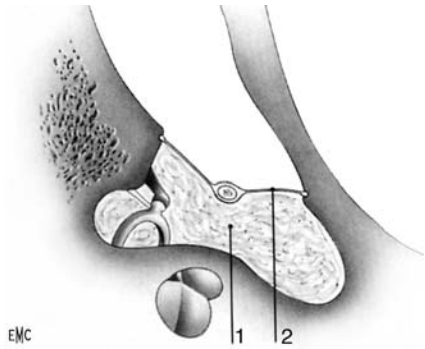

Figura 3. Otitis fibroadhesiva. Aspecto esquemático en corte horizontal. 1. Tímpano; 2. granuloma fibroinflamatorio o fibrosis densa.

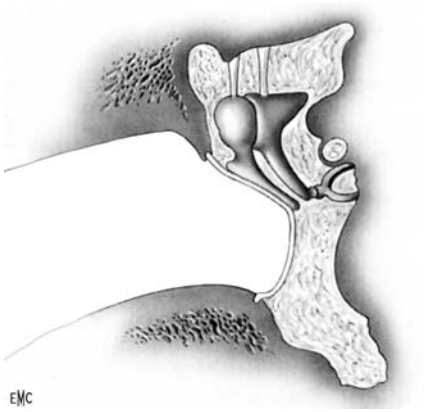

Figura 4. Otitis fibroadhesiva. Aspecto esquemático en corte frontal.

En el origen de los procesos de retracción, y sobre todo en la otitis adhesiva, participan sobre todo tres factores: la perturbación del intercambio gaseoso a través de la mucosa del oído medio, de causa inflamatoria, que provoca hipopresión en la caja timpánica; la alteración de la función tubárica, principalmente ventilatoria, que no permite compensar esta hipopresión; y la pérdida de la rigidez de la membrana timpánica. La retracción timpánica y la esclerosis mastoidea probablemente constituyan un medio de luchar contra la hipopresión crónica en las cavidades del oído medio.

Es fundamental el tratamiento preventivo, ya que una vez instalado, el proceso adhesivo es irreversible.

Reseña histórica

Politzer [1] describió por primera vez los «procesos adhesivos» del oído medio en 1884, en su *Traité des maladies de l'oreille (Tratado de las enfermedades del oído). Describió la* «otitis media crónica adhesiva», caracterizada por depósitos calcáreos, depósitos de fibrosis, o adherencias entre el tímpano y la rama descendente del yunque o entre el tímpano y las paredes de la caja.

La «otitis media crónica adhesiva» cae a continuación en un relativo olvido hasta la década de 1960, cuando conoce un nuevo período de interés con los trabajos de la Escuela escandinava. Sirala, Palva y Grahne [2] en especial describieron tres estadios: el estadio de ototubaritis; el estadio adhesivo, caracterizado por la adhesión del tímpano a la cadena osicular y al promontorio, y el estadio terminal, en el que predomina el proceso adhesivo y se corrigen los signos inflamatorios.

En 1975, Aboulker [3] hace una descripción de la otitis adhesiva comparable a la de los autores escandinavos, con un estadio fibroinflamatorio que asocia fibrosis, derrame inflamatorio y mastoiditis, y después un estadio fibroadhesivo confirmado, caracterizado por fibrosis homogénea, depósitos de colesterina y de hemosiderina.

En 1976, Sadé [4] consideró la otitis adhesiva como un estadio evolutivo de la bolsa de retracción de la pars tensa, con una unión del tímpano a la articulación incudoestapedial y al promontorio, sin depósitos de fibrosis ni de colesterol.

Esta descripción fue adoptada por Bremond y Magnan [5] en 1977, que definieron la otitis adhesiva como la unión de la capa epidérmica del tímpano a la pared ósea del promontorio.

En 1984, Martin [6] y Charachon [7] insistieron en la necesidad de distinguir formalmente la otitis adhesiva de la otitis fibroadhesiva.

Reseña histológica y fisiológica

La mucosa que tapiza las cavidades del oído medio se encuentra recubierta por epitelio, que comprende cinco tipos de células: las células ciliadas, las células no ciliadas desprovistas de gránulos de secreción, las células no ciliadas con células secretoras o células mucosas, las células intermediarias y las células basales. La proporción de cada tipo celular es muy diferente en cada zona del oído medio, por lo que debe emplearse el término seudoepitelio respiratorio a fin de caracterizarlo. A nivel del protímpano, son muy numerosas las células ciliadas y las células mucosas, mientras que son raras a nivel del promontorio, en general ausentes a nivel de la mastoides, zona en la que el epitelio está formado por células planas.

La función principal de las células ciliadas es la de propulsar la capa de moco segregada por las células mucosas para que se elimine hacia la rinofaringe a través de la trompa auditiva (trompa de Eustaquio). La eficacia de este proceso depende de la calidad del movimiento ciliar, de las características del moco y del acoplamiento entre los cilios y el moco.

El revestimiento epitelial se encuentra separado de la capa conjuntiva o lamina propria por la membrana basal. Esta capa conjuntiva se compone de fibras colágenas y elastina en el seno de una gruesa capa de sustancia fundamental. Su alteración tiene gran importancia en la génesis y en la persistencia de los procesos de otitis crónica.

El oído medio es un elemento del sistema neumático craneofacial, caracterizado por el funcionamiento

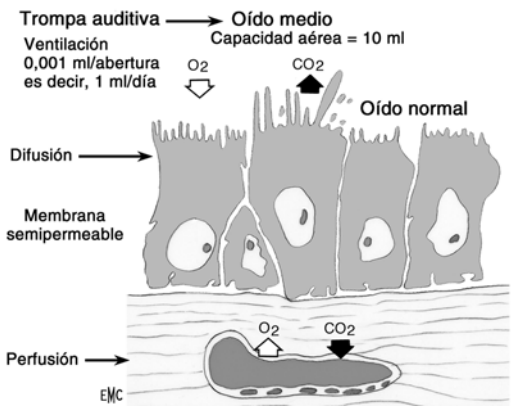

Figura 5. Esquema que representa, en el oído normal, los intercambios gaseosos a través de la mucosa de las cavidades del oído medio. La mucosa de tipo respiratorio se comporta, con respecto a los gases, como una membrana semipermeable. La difusión del nitrógeno, más lenta, viene a compensar la diferencia de presiones parciales de los gases entre el aire y la sangre, que es igual a 56 mmHg.

preciso de las membranas y los conductos aéreos. La trompa auditiva tiene un papel primordial, en particular debido a sus funciones de equiparación de presiones y de drenaje. Para que el sistema timpanoosicular funcione de forma óptima, el gradiente de presión entre la caja del tímpano y el medio externo debe ser nulo. Esta equipresión se consigue sobre todo por la trompa, que se abre durante la deglución y el bostezo gracias a la acción principalmente del músculo tensor del velo del paladar, que permite el intercambio pasivo de aire entre el oído medio y la nasofaringe. Este paso es intermitente, y se produce durante alrededor de 0,2 segundos cada 1-2 minutos y se efectúa en función del gradiente de presión existente entre el oído medio y la atmósfera [8].

Cuando la trompa está cerrada, el oído medio es comparable a una cavidad cerrada de paredes fijas. Con respecto a los gases, su mucosa se comporta como una membrana semipermeable, y se sitúa entre los constituyentes gaseosos, cuyas presiones parciales tienden a equilibrar. De manera permanente, el CO_2 difunde de la mucosa hacia el oído medio, y el O_2 y el N desde el oído medio hacia la mucosa (Fig. 5). Estos intercambios gaseosos, que constituyen el mecanismo esencial de la ventilación del oído medio, son fundamentales sobre todo en la mastoides. Pero, en realidad, la difusión tisular del gas no depende sólo de su respectiva presión parcial en la cavidad timpánica y en la sangre, sino también del espesor de la mucosa, de la velocidad de perfusión de la mucosa y de la permeabilidad de los vasos. La concentración de los gases presentes en la cavidad timpánica, más próxima a la de la sangre venosa que a la del aire atmosférico, sugiere por otro lado la existencia de una regulación de este intercambio gaseoso, sin duda multifactorial, esencial para el buen funcionamiento del oído medio [8].

La constatación de variaciones de presión a lo largo del día constituye una prueba del carácter dinámico de los mecanismos de regulación de las presiones dentro del oído. En el oído enfermo, estas variaciones de presión, sobre todo diurnas, son mucho mayores [9].

En el equilibrio de las presiones del oído medio intervienen diversos mecanismos (Fig. 6), cuya regulación probablemente sea en parte de origen reflejo.

La presencia de aire en la mastoides actúa además como sistema amortiguador de las variaciones bruscas de la presión atmosférica.

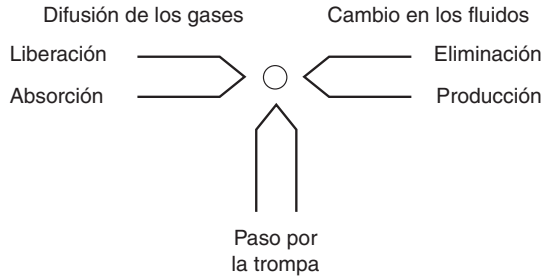

Figura 6. Esquema que representa el sistema de regulación de las presiones en el oído medio normal.

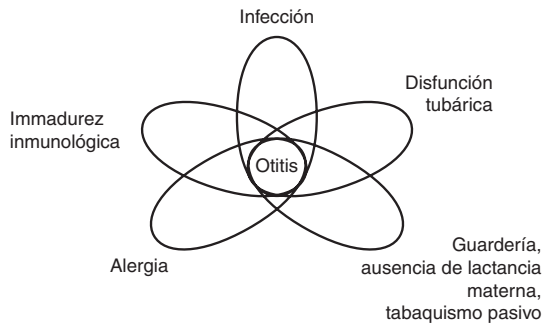

Figura 7. Esquema que representa la complejidad de los mecanismos implicados en la génesis de los procesos otíticos.

Patogenia

La otitis adhesiva es el resultado de diversos e intrincados procesos (Fig. 7) que explican el carácter todavía no aclarado por completo de su patogenia. No obstante, la disfunción de la unidad cavidad timpánica-trompa auditiva, constituye el factor esencial que preside la génesis de esta afección.

Hipopresión intratimpánica

En varios estudios se ha demostrado la relación que existe entre la hipopresión intratimpánica y la otitis adhesiva [4, 10-14]. Tos [15, 16] sobre todo, sostiene la secuencia: disfunción tubárica - otitis seromucosa - retracción de la pars tensa - otitis adhesiva y colesteatoma. En los estudios longitudinales sobre otitis seromucosa se ha observado que la otitis se presenta en el 0,5-11% de los casos. Para Tos [17], aparece como complicación del 3% de las otitis serosas, tras una evolución de 5-8 años. Después de estudiar a niños portadores de otitis seromucosa durante una media de 4 años, Dalay [11] observó que en el 15% de los casos aparecía retracción de la pars tensa y en el 7% de los casos atelectasia.

Para explicar la hipopresión intratimpánica, se postulan cuatro teorías:

Teoría de la obstrucción tubárica y/o abertura defectuosa de la trompa (teoría del ex vacuo, o del vacío, actualizada)

En esta teoría, el oído medio se encuentra mal ventilado y el oxígeno de la caja se consume de forma progresiva al producir hipopresión intratimpánica. En dicho caso aparece un fenómeno de trasudación entre los vasos de la mucosa y la luz de la caja que da lugar a la formación del derrame intratimpánico (Fig. 8).

La obstrucción tubárica puede situarse a nivel del orificio faríngeo (hipertrofia adenoidea, tumor o fibrosis), en el protímpano (hipertrofia de la mucosa, con

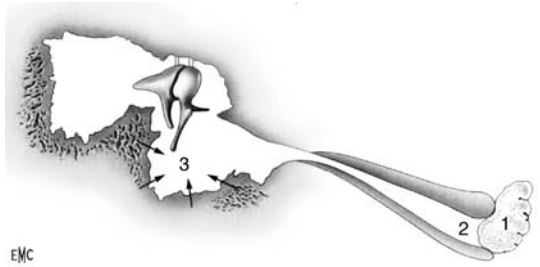

Figura 8. Teoría del «ex vacuo» (teoría del vacío). 1. Vegetaciones adenoideas; 2. luz tubárica obstruida; 3. trasudado.

menor frecuencia colesteatoma, o tumor), o puede ser consecuencia del edema de la mucosa de la trompa, debido a procesos infecciosos, alérgicos [18] o al reflujo gastroesofágico [19-21].

La abertura defectuosa de la trompa puede deberse a la disfunción de los músculos del velo del paladar. Así, los niños pequeños que padecen otitis presentan trastornos de la abertura tubárica [22]; las personas que presentan hendidura palatina no intervenida sufren con mucha frecuencia problemas otíticos, y la inyección de toxina botulínica en el músculo tensor del velo del paladar del mono provoca otitis seromucosa [23].

Teoría del trastorno de cierre de la trompa o teoría de la aspiración

Esta teoría, propuesta por Magnuson [24], se basa en el concepto de cierre defectuoso de la trompa de Eustaquio, manteniéndose una comunicación permanente, prolongada o intermitente, entre la caja del tímpano y la rinofaringe. El oído medio sufre entonces las fluctuaciones de presión producidas en el cavum durante la respiración, el llanto y la aspiración del moco. Sus consecuencias dependen del grado de trastorno del cierre de la trompa de Eustaquio, y Magnuson las ha clasificado en cuatro tipos.

El tipo A es el menos común, la trompa se encuentra permanentemente abierta y da lugar a la clásica trompa abierta o *patulous tube. Es asintomática, y en la otoscopia el tímpano aparece fláccido, por lo que el ritmo de los movimientos respiratorios oscila* (Fig. 9).

El tipo B es bastante frecuente. La abertura de la trompa es intermitente y, desde el punto de vista clínico, se traduce en una sensación de autofonía intermitente y molesta. En la exploración otoscópica, se pueden observar los desplazamientos de la membrana timpánica durante la respiración (Fig. 10).

El tipo C es el más común. El cierre de la trompa sólo es posible realizando una violenta aspiración forzada, o al contrario, después de una maniobra de Valsalva prolongada. Suele producir retracción de la pars tensa.

En el tipo D existe cierre tubárico, pero la trompa no es hermética. El oído medio permanece sensible a las variaciones de presión rinofaríngea y, en concreto, a la aspiración forzada.

Mediante ecotubometría, Virtanen [25] ha demostrado la existencia de abertura tubárica prolongada después de la deglución en 25 casos de trompas incompetentes.

Según Zollner [in26], la incidencia de la trompa abierta es del 0,3% de la población general.

Las situaciones que pueden determinar una incompetencia tubárica son múltiples. Puede deberse a una rápida pérdida de peso, que en concreto supondría la disminución del cuerpo graso de Ostmann. También puede deberse a la atrofia o parálisis de los músculos tubáricos, secundaria a accidentes vasculares cerebrales, poliomielitis, radiación ionizante, traumatismo externo o intervención quirúrgica. Asimismo, se ha invocado el

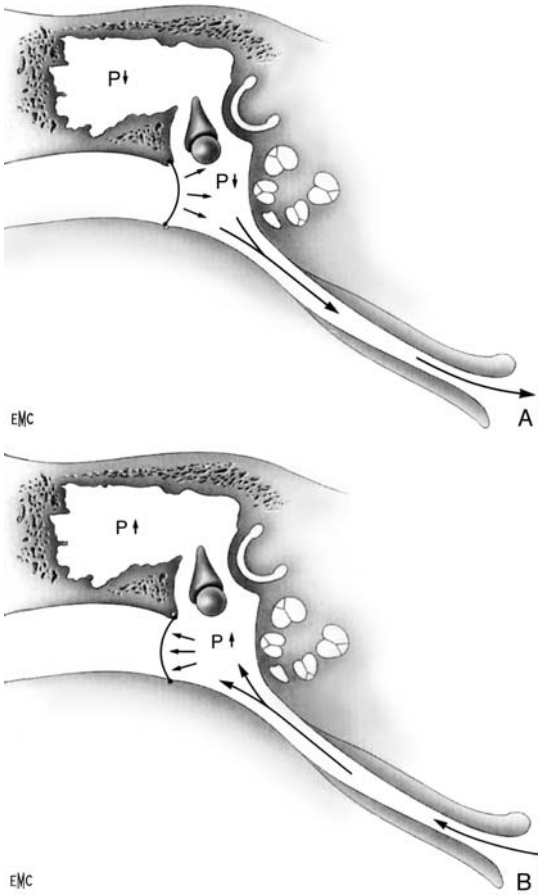

Figura 9. Incompetencia tubárica de tipo A. La presión intratimpánica y la membrana timpánica sufren las variaciones de presión inducidas por los movimientos respiratorios. P: presión.
A. Durante la inspiración.
B. Durante la espiración.

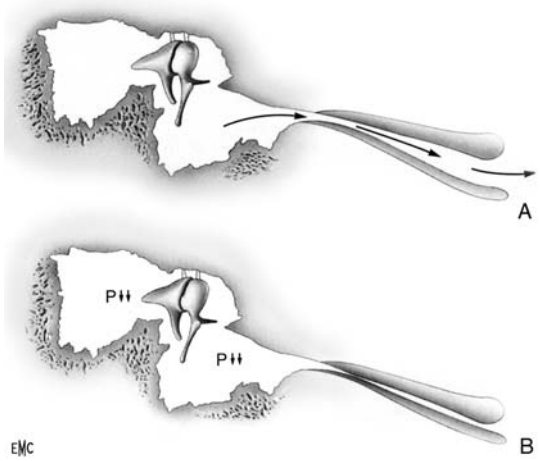

Figura 10. Teoría de la aspiración forzada. P: presión.
A. Durante la aspiración forzada se produce una evacuación brutal del aire intratimpánico.
B. Como resultado, se produce hipopresión intratimpánica y colapso tubárico.

origen hormonal, por impregnación estrogénica, lo que explicaría los casos de incompetencia tubárica regresiva observados en la mujer embarazada [26].

Para Sakakihara [27], la disfunción tubárica en el caso de las trompas abiertas produce como resultado una obstrucción tubárica durante la deglución. Esto coincide con la noción de movimiento paradójico descrita por Lildholdt [28].

En la teoría de la aspiración, ésta termina constituyendo un verdadero comportamiento vicioso adoptado por el paciente para combatir la sensación de autofonía. La aspiración forzada produce presión negativa a nivel de las vías respiratorias superiores, y en concreto en la rinofaringe, lo que crea un gradiente de presión entre el oído medio y la rinofaringe y una atracción brutal de aire hacia ésta. La caja del tímpano se vacía de repente, lo que produce hipopresión intratimpánica y da lugar al colapso de la trompa de Eustaquio [29]. Como ésta es disfuncionante, no se puede restablecer el equilibrio de las presiones: la hipopresión se incrementa entonces con cada aspiración forzada y la retracción del tímpano se agrava de manera progresiva. La hipopresión inducida por la aspiración forzada varía de -100 a -400 mmH2O, y la media es de -250 mmH2O [30].

El efecto nefasto de la aspiración forzada sobre la presión intratimpánica no se ejerce de forma exclusiva en los casos de trompas hipotónicas, pero sí es mayor en estos casos. Falk y Magnuson [30, 31] han demostrado que en los oídos normales la presión creada es de -1,9 kPa, mientras que en los casos de trompas hipotónicas alcanza los -3 kPa.

Sin embargo, Sato [32], en 47 oídos atelectásicos, sólo encuentra hipopresión intratimpánica en el 38% de los casos después de la aspiración forzada, y no tiene efecto en el 62% restante. Esto demuestra claramente que la aspiración forzada no es el único factor que origina la hipopresión intratimpánica.

En el oído normal, la aspiración forzada no produce ninguna retracción, ya que la hipopresión que induce es relativamente débil. Como demuestra Sato [32], la trompa de Eustaquio, que funciona normalmente restablece entonces el equilibrio de presiones a ambos lados del tímpano.

Teoría de Bluestone [10]

Para Bluestone, la disfunción tubárica sería consecuencia de dos fenómenos descritos con anterioridad: la obstrucción de la trompa de Eustaquio, de origen orgánico o funcional, o la incompetencia tubárica.

- *La obstrucción mecánica de la trompa* puede deberse a trastornos intrínsecos, como la salpingitis, que aparece con frecuencia en el curso de las infecciones de las vías respiratorias superiores; o de origen extrínseco, como los tumores de la nasofaringe o la hipertrofia de las vegetaciones adenoideas.
- *La obstrucción funcional* se caracteriza por la dificultad para la abertura de la trompa de Eustaquio, debida a la excesiva rigidez tubárica, la disfunción del sistema muscular o la existencia de una gran hipopresión intratimpánica, mecanismo que puede inducir la aparición de otitis seromucosa o atelectasia.
- *La incompetencia tubárica,* según Bluestone, puede ser grave, lo que produce la trompa abierta, o moderada, lo que origina la trompa semiabierta.

En el estudio de Sato [32] sobre 47 oídos atelectásicos, se demostró la existencia de trompa abierta en el 30% de los casos, hipotonía en el 15% y obstrucción en el 6%. En las atelectasias bilaterales, la presencia de trompa abierta fue, respectivamente, del 58% y del 43% de los casos.

Sin embargo, este autor observó que la trompa de Eustaquio funcionaba en general en el 49% de los oídos atelectásicos.

Teoría que minimiza el papel de la trompa en favor de los cambios gaseosos

Para Sadé [33] y Doyle [34], la absorción del gas sería el mecanismo esencial del origen de la hipopresión endotimpánica (Fig. 11).

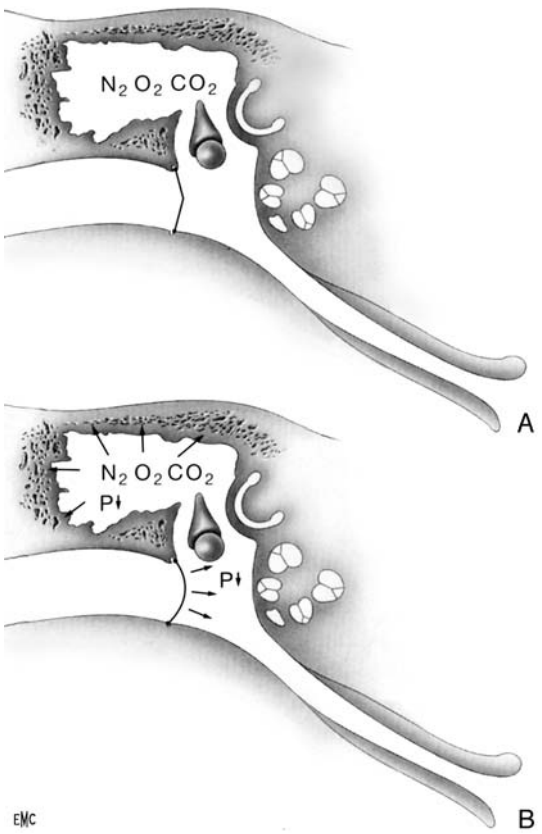

Figura 11. Papel de los intercambios gaseosos en la génesis de la presión intratimpánica. P: presión.
A. Estado normal de equilibrio.
B. En determinadas condiciones, la absorción del gas por parte de la mucosa puede crear una gran hipopresión intratimpánica.

Cuando el oído atelectásico se politzeriza con un gas soluble como el gas carbónico, el tímpano recupera con rapidez su posición de retracción inicial al cabo de 5 minutos, mientras que si la experiencia se realiza con un gas no soluble, como el nitrógeno, el retorno a la posición inicial es mas lento, y se obtiene pasados 104 minutos [33].

En teoría, el CO_2 produce presión positiva en la caja, lo que parece contradecir el resultado obtenido. En realidad, la insuflación no fisiológica de CO_2 en la caja conduce sin duda a la formación de H_2CO_3, que consume pronto el CO_2 y reduce su presión parcial, lo que origina hipopresión intratimpánica.

Sadé y Luntz [35] también han demostrado que la atelectasia fluctúa durante el día en función de la presión parcial de CO_2 y de N_2 en la caja. Durante la noche, aumenta la concentración de CO_2 en la caja, mientras que la atelectasia disminuye.

La inflamación desempeña un papel fundamental. Durante la inflamación de la mucosa de la caja aumenta el flujo sanguíneo capilar. Este aumento de perfusión relativa produce, debido de la mayor capacidad de difusión del CO_2 con respecto al O_2, la disminución de la presión parcial de CO_2 en la sangre venosa capilar y en las cavidades del oído medio (Fig. 12). El aumento del aclaramiento de nitrógeno en la sangre acentúa más aún la hipopresión en el oído medio. Esta reducción de la presión parcial de CO_2 en las cavidades del oído medio sería el factor esencial de la hipopresión intratimpánica que se produce durante los procesos inflamatorios.

En las otitis crónicas, la mastoides se encuentra esclerótica de forma casi constante. Si para la mayoría de los autores [36, 37] esta esclerosis es consecuencia del proceso otítico, para otros [38, 39] sería en realidad un factor favorecedor del mismo.

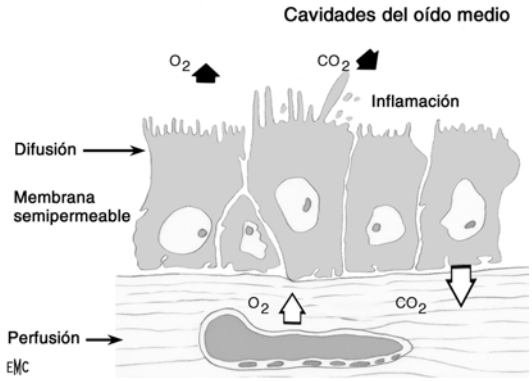

Figura 12. Esquema que representa los intercambios gaseosos a través de la mucosa de las cavidades del oído medio cuando existe inflamación. En este caso, aumenta el flujo sanguíneo capilar, lo que conduce, debido a la mayor capacidad de difusión del CO_2 con relación al O_2, a la disminución de la presión parcial de CO_2 en los capilares venosos de la mucosa y en las cavidades del oído medio, y por tanto a una hipopresión en dichas cavidades. El aumento del aclaramiento de nitrógeno en la sangre incrementa más aún la hipopresión en el oído medio.

Para Sadé [40], si se aplica la ley de Boyle sobre la presión de los gases, en la que el producto del volumen por la presión permanece constante, tanto la esclerosis mastoidea como la aparición de bolsas de retracción timpánica compensarían la hipopresión intratimpánica. Este mismo autor ha demostrado hace poco [41] que los pacientes que presentan mastoides neumatizadas tienen más problemas durante los viajes en avión que aquéllos cuyas mastoides son ebúrneas.

Asimismo, el edema de la mucosa y/o la otitis seromucosa reducirían el volumen de la cavidad timpánica, lo que disminuye la hipopresión intratimpánica [42, 43].

Al parecer, la esclerosis mastoidea y la retracción timpánica permiten luchar contra la alteración de la función tubárica de mantenimiento de las presiones.

Cualquier teoría por separado no es capaz de explicar el origen de la hipopresión intratimpánica. En su génesis intervienen sin duda, en grados diversos según los casos, el conjunto de factores ya descritos (Fig. 13).

La función ventilatoria de la trompa reviste no obstante especial importancia cuando los intercambios gaseosos a través de la mucosa de las cavidades del oído medio se encuentran alterados. Si existe a la vez perturbación de los intercambios gaseosos y trastornos de la abertura de la trompa, se cumplen todas las condiciones requeridas para que se produzca una retracción timpánica, por poca rigidez que pierda el tímpano.

Factor timpánico

Las propiedades fisiológicas de la membrana timpánica dependen de sus características físicas, sobre todo de su elasticidad, asegurada por la capa fibrosa de la pars tensa o lamina propria. Esta capa se compone de fibras elásticas, sobre todo colágenas con disposición radial, circular, parabólica y semilunar. El colágeno de la pars tensa parece nacer del annulus cartilaginoso o de su pericondrio. Está formado sobre todo por fibras de los tipos I y II; el tipo III aparece en poca cantidad. Los tipos IV y V se encuentran presentes a nivel de las membranas basales.

Varios autores [44-48] han señalado la desorganización de la capa fibrosa del tímpano en el curso de la otitis adhesiva. Para Tos [17], constituye el factor primordial del origen de esta afección.

Dicha atrofia de la membrana timpánica se observa a menudo en el curso de otitis serosas crónicas, en las que existe presión intratimpánica negativa prolongada. Tos observa atrofia en el 3% de las otitis serosas de 5-8 años de evolución, con una correlación significativa entre los timpanogramas de los tipos B y C y el grado de atrofia. Para Sadé [4], en el curso de las otitis serosas crónicas, la atrofia de la membrana timpánica es constante. Sano [49], tras estudiar con microscopio electrónico tímpanos de otitis serosas crónicas, observa desorganización y degeneración de la capa fibrosa de la membrana del tímpano, que afecta en concreto a las fibras circulares y radiales, con formación de tejido cicatrizal no elástico.

Se desconoce el mecanismo fisiopatológico íntimo del origen de esta desorganización de la lamina propria, aunque se han propuesto dos teorías: la mecánica y la inflamatoria.

- *La teoría mecánica* ha sido propuesta por Tos [17], y más tarde la han adoptado diversos autores, sobre todo Ars [44], Haapaniemi [45] y Cotton [50]. Según esta teoría, la desorganización de los haces de fibras de colágeno sería secundaria al sufrimiento mecánico prolongado producido por la presión intratimpánica negativa permanente.
  Este fenómeno lo ha puesto de manifiesto de forma experimental Kowata [46] en membranas de origen animal, constituidas por fibras de colágeno sometidas a presión negativa prolongada; la membrana pierde su elasticidad, y se observa rarefacción de las fibras de colágeno en el estudio histológico.
  Hartwein [51] estudió al microscopio electrónico la desorganización de las fibras de colágeno de la lamina

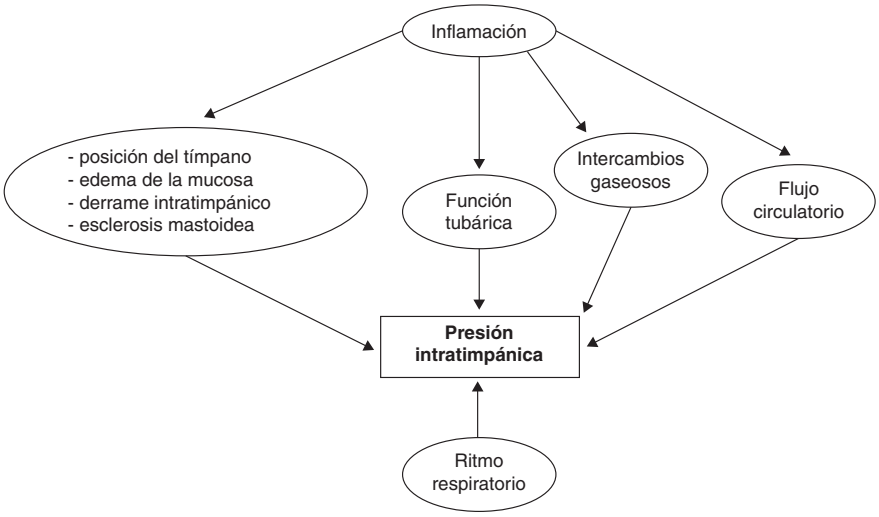

Figura 13. Factores que influyen en la presión intratimpánica.

propia de tímpanos de pacientes con otitis adhesiva y concluyó que esta desorganización es consecuencia sobre todo de fenómenos mecánicos, sin descartar acciones bioquímicas de tipo enzimático.

Según Ars [44], la desaparición de la lamina propria pone en contacto tejidos con diferente origen embriológico (epitelio pavimentoso estratificado queratinizado de la cara externa del tímpano y la mucosa de su cara interna), por lo que aparecen reacciones de destrucción tisular, lo que agrava aún más la atrofia de la membrana timpánica.

- La teoría inflamatoria ha sido propuesta por varios autores [44, 45] que han demostrado que las colagenasas activadas por los procesos inflamatorios del oído medio podían destruir el colágeno de la lamina propria. Haapaniemi [45] demuestra que existe relación evidente entre el número de episodios de otitis aguda en el niño y el riesgo de atrofia ulterior del tímpano. Bernstein [52] también ha revelado la acción proteolítica del derrame timpánico de la otitis serosa. Este poder proteolítico es mayor en el derrame seroso que en el mucoso, lo que permite sospechar que su agresividad es variable con respecto al colágeno.

  Por otra parte, Carlsson [in53] ha probado que la tasa de colagenasa y de elastasa en el derrame timpánico es más elevada que en el plasma. Estas colagenasas son especialmente activas sobre los colágenos de los tipos I, II, y III. Los tipos IV y V son más resistentes. La degradación del colágeno de la lamina propria, como en el resto del organismo, depende del equilibrio bioquímico entre las colagenasas y las enzimas inhibidoras. En condiciones normales, la actividad de las colagenasas es suficientemente neutralizada por las enzimas presentes.

  Por tanto, en el líquido timpánico se encuentran los componentes de la colagenólisis y de la colagenogénesis. El equilibrio entre ambas preside el recambio normal de colágeno timpánico. En el curso de diversas enfermedades, se puede romper dicho equilibrio en favor de la producción de colágeno y de fibrosis, o en favor de la colagenólisis, lo que provoca la rarefacción de la trama fibrosa del tímpano.

En la otitis adhesiva, la tendencia a la colagenólisis puede estar inducida por:

- la producción abundante de colagenasas, de ahí se deriva la particular agresividad de algunas otitis serosas;
- el déficit de enzimas inhibidoras de las colagenasas, como el de la a1-antitripsina a nivel hepático.

La disminución del soporte fibroso del tímpano por mecanismos físicos (hipopresión intratimpánica) o inflamatorios hace que resista menos las variaciones de presión del oído medio inducidas por la disfunción tubárica y las perturbaciones de los intercambios gaseosos a nivel de la mucosa de la caja.

Otros factores

El funcionamiento normal de la trompa de Eustaquio se encuentra íntimamente ligado al de los órganos vecinos, en concreto al del velo del paladar y al de las fosas nasales. Así, la división palatina o la obstrucción nasal pueden producir disfunción tubárica.

En la hendidura palatina, el defectuoso punto de apoyo inferior de los músculos del velo del paladar, en especial del músculo tensor del velo del paladar, y en menor grado del elevador del velo del paladar, ocasiona disfunción muscular. Este defecto de sustentación entraña, según Tasaka [54], un problema de cierre tubárico que da lugar a la trompa abierta o incompetente. El oído medio queda entonces expuesto, como ya se ha descrito, a las variaciones de presión de las vías respiratorias superiores, que se producen sobre todo durante la hiperventilación nasal, la aspiración forzada o el llanto [55].

De esta forma, la hendidura palatina se asocia a otitis serosa en el 30% de los casos y a procesos adhesivos en el 18% [53, 56].

Por su parte, Yamashita [57] describe la existencia de disfunción tubárica frecuente sobre todo en los enfermos que presentan paladar ojival o velo largo y delgado.

No obstante, resulta difícil afirmar que en las hendiduras palatinas la disfunción tubárica sea la causa exclusiva del oído atelectásico. En efecto, las modificaciones de la inducción embrionaria locorregional pueden tener consecuencias sobre la calidad de las reacciones de la mucosa o del tejido conjuntivo en presencia de agresiones inflamatorias.

Se ha demostrado que las desviaciones septales tienen repercusión sobre el oído medio, pero su importancia varía de unos estudios a otros. Así, Grady [58] observa afecciones otológicas en el 60% de los pacientes que padecen desviación del tabique nasal, mientras que la incidencia general es del 13%. Destea señala la presencia de trompa de Eustaquio hipotónica en el 71% de los enfermos portadores de desviación septal. Low y Willat [59] observaron, en 55 pacientes que presentaban desviación del tabique nasal, que la presión intratimpánica media en el lado de la obstrucción nasal era de -25,7 mmH_2O. La hipopresión intratimpánica en este tipo de pacientes también ha sido descrita por Tos [60], y traduciría la disfunción tubárica generada por las turbulencias del aire inspiratorio a nivel de la rinofaringe, tal como demostraron los estudios con xenón radiactivo de McNicoll y Scanlan [61].

Doyle [34] ha descrito otros factores que determinan la existencia de presión negativa dentro de la caja del tímpano, como la persistencia o la agravación de la presión negativa durante la deglución, la existencia de aclaramiento defectuoso del moco del oído medio y la intervención del metabolismo bacteriano.

La alteración del epitelio y de la lamina propria de la mucosa de las cavidades del oído medio juega un papel fundamental en la persistencia de la otitis crónica, sobre todo en la génesis de la otitis adhesiva y de la fibroadhesiva. El infiltrado inflamatorio puede repercutir sobre la biología de las células epiteliales vecinas, por lo que altera su metabolismo y modifica su diferenciación. Después de una fase reversible, en la que aumenta la actividad secretora de las células mucosas y de las glándulas anexas, con extensa hiperplasia linfoide en el corion, la inflamación puede originar un proceso fibroblástico cicatrizal, seguido de fenómenos irreversibles con aparición de fibrosis y desarrollo de metaplasia escamosa [62].

En la explicación patogénica de los fenómenos de retracción y de la otitis adhesiva aún existen aspectos poco claros. Si la desaparición de la trama fibrosa constituye un factor esencial de la atelectasia timpánica, ¿cómo se explica, por ejemplo, el hecho de que la atelectasia no afecte de forma selectiva a la membrana de Schrapnell? Por otra parte, si la disfunción tubárica es un factor primordial de la atelectasia timpánica, ¿cómo se explica la normalidad de la permeabilidad tubárica en el 49% de los oídos atelectásicos estudiados por Sato [32]?

Todavía queda mucho por aclarar en cuanto a la fisiopatología de la otitis adhesiva, y resulta especialmente difícil determinar el papel que juega cada uno de los diversos elementos que intervienen en su génesis.

Cuadro I.
Clasificación de las bolsas de retracción (C. Martin).

Localización
Pars flaccida
Pars tensa
posterior o posterosuperior
mesotimpánica
Anterior
Total
Carácter marginal
Sí / no
Fija
Sí / no
Otitis serosa
Sí / no
Lisis osicular
Sí / no
Retención de epidermis
Sí / no
Derrame
Sí / no
Fondo de la bolsa visible mediante endoscopia
Sí / no

Anatomía patológica

Macroscópica

En la exploración otoscópica de la otitis adhesiva, el tímpano aparece muy fino, de color grisáceo, y se encuentra situado en un plano medial con respecto al sulcus, lo que prolonga la piel del conducto auditivo externo, y tapiza la pared interna de la caja del tímpano, moldeando sus relieves como si fuera un paño húmedo.

Para poder situar la afección con respecto a otros tipos de retracción, conviene establecer una clasificación de las bolsas de retracción. Se han propuesto varias clasificaciones, en concreto por parte de Tos [17], Charachon [63], Gersdorff [64] y uno de los presentes autores [65].

Una bolsa se caracteriza sobre todo por su localización, su carácter marginal o no marginal, la presencia o no de otitis serosa, la existencia o no de lisis osicular, la presencia o no de retención de escamas epidérmicas, la existencia o no de otorrea, y la visibilidad o no de su fondo mediante endoscopia. La clasificación propuesta se caracteriza por su simplicidad (Cuadro I).

En esta clasificación, la otitis adhesiva corresponde a la retracción total, marginal y fija de la pars tensa, sin derrame seroso en la caja, que suele acompañarse de lisis osicular, no descamativa, con escasa frecuencia otorreica, y totalmente visible con el microscopio, y con mayor motivo mediante endoscopia.

Microscópica (Fig. 14)

La capa epidérmica del tímpano se encuentra pegada al promontorio, realizando una sínfisis timpanopromontorial. Por tanto, desaparece el espacio aéreo del oído medio y toda comunicación entre el hipotímpano, el epitímpano, el antro y la mastoides; pero no existe fibrosis ni depósitos de colesterol.

En el curso de la otitis adhesiva, todos los estudios histológicos han demostrado la profunda desorganización de la estructura de la membrana timpánica, en concreto de su capa fibrosa, lo que confirma la noción de tímpano desestructurado.

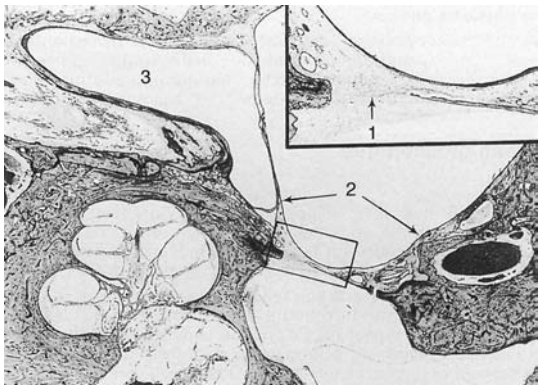

Figura 14. Corte histológico axial del hueso temporal que muestra la adhesión de la epidermis del tímpano al fondo de la caja, con lisis completa de la cadena osicular (aumento x 7,5); (según Schuknecht HF. *The pathology of the ear* [2nd ed.]. Philadelphia: Lea et Febiger; 1993. p. 191-253.).
1. lisis de la platina del estribo; 2. epidermización; 3. protímpano.

- *La capa externa epitelial* puede ser normal o, por el contrario, puede presentar en algunas zonas hiperplasia escamosa o rupturas localizadas.
- *La capa fibrosa, o lamina propria,* falta por completo en zonas más o menos extensas, sobre todo en la parte central de la pars tensa. Además, es delgada y está formada por restos fibrosos rodeados de células inflamatorias, por lo que aparecen las fibras colágenas desorientadas y desorganizadas. El estudio con microscopio electrónico pone de manifiesto que la desorganización es más precoz y mayor a nivel de las fibras circulares que a nivel de las fibras radiales de la lamina propria.
- La *capa mucosa* del tímpano no existe; se encuentra reemplazada por corion inflamatorio, que asegura la sínfisis del tímpano al hueso del promontorio.

Cadena osicular

En el curso de la otitis adhesiva es prácticamente constante la lisis osicular: Bremond [66] la observa en el 80% de los casos, Martin [6] en el 68% y Sadé [4] en el 46%. Esta lisis afecta sobre todo al yunque y al estribo, de manera que la lisis de la rama descendente del yunque se aprecia, según los autores [4, 6, 66], en el 38-83% de los casos, y la lisis de la supraestructura del estribo en el 8-27%. La lisis es fácilmente reconocible durante la exploración otoscópica a través del tímpano atrófico, ya que éste moldea los elementos osiculares. El martillo se encuentra desplazado hacia la pared medial de la caja por la retracción del tímpano, retracción que se encuentra agravada por la del tendón del músculo del martillo. En la exploración otoscópica se observa la horizontalización del mango, que se encuentra pegado al promontorio.

Caja del tímpano

La caja del tímpano se hace virtual: el espacio aéreo timpánico no existe porque el tímpano se halla muy adherido a la pared interna de la caja. Se produce así una «atelectasia completa» de la membrana timpánica, término que parece más apropiado que el de otitis adhesiva.

Epidemiología

Existen escasas publicaciones referidas a la otitis adhesiva y constan de series muy limitadas. La otitis adhesiva parece, no obstante, poco frecuente. Representa el 3% del conjunto de las otitis medias

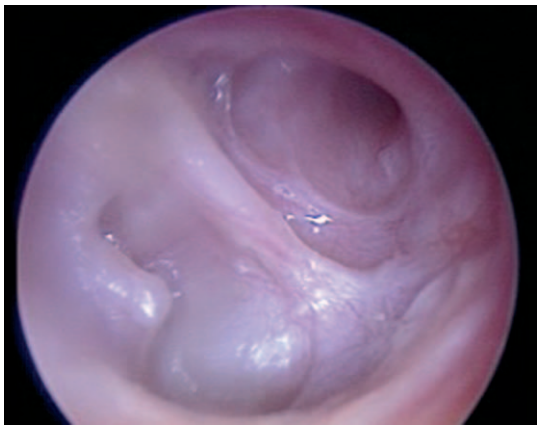

Figura 15. Otitis adhesiva típica. El tímpano se encuentra totalmente adherido al fondo de la caja.

Figura 16. Otitis adhesiva con destrucción del yunque.

crónicas intervenidas por Bremond [67] y el 4,6% de los 2.300 oídos operados por Dommerby y Tos [68].

Por lo general, suele diagnosticarse en el adulto joven o en el adolescente, aunque puede observarse a cualquier edad, y presenta la misma incidencia en ambos sexos.

Pueden existir antecedentes otíticos. En el 8-21% de los casos la afección es bilateral y en el 60% existe afectación contralateral por otro proceso otítico.

Estudio clínico

Signos funcionales

El síntoma principal de la otitis adhesiva es la hipoacusia. Por lo general es aislada y no se acompaña de vértigos ni acufenos, se presenta de forma insidiosa y se agrava de forma progresiva; evoluciona en el curso de varios meses, incluso años.

A esta hipoacusia se pueden asociar de forma inconstante sensaciones de autofonía, plenitud del oído y acufenos, incluso otorrea serosa o purulenta debidas a la sobreinfección de las escamas epidérmicas que tapizan el fondo del conducto auditivo externo.

Exploración otoscópica

La exploración otoscópica resulta fundamental, pues permite establecer el diagnóstico. Debe practicarse en buenas condiciones, de forma minuciosa y mediante el microscopio quirúrgico y/o los endoscopios. El tímpano aparece muy modificado en cuanto a su posición, sus relaciones, su coloración y su movilidad.

En realidad el tímpano ha perdido su relieve normal, se encuentra en posición más profunda y la piel del conducto auditivo externo sobrepasa los límites del sulcus timpánico. Este tímpano, claramente adelgazado, se encuentra atraído hacia el interior, y tapiza las paredes de la caja como un paño húmedo, adaptándose íntimamente a sus depresiones y prominencias. En ocasiones, debido a la adhesión del tímpano a la pared interna del protímpano, aparece incluso invaginado dentro del orificio tubárico (Fig. 15).

Por debajo del tímpano aparecen la bóveda del promontorio y los elementos de la cadena osicular. El mango del martillo se encuentra atraído hacia dentro y hacia atrás, y llega a contactar el umbo con el promontorio. La apófisis externa del martillo dibuja en la superficie del tímpano un saliente bien marcado, con forma de cono blanco, al mismo nivel que los ligamentos timpanomaleares, que forman un relieve denominado en «cuerda de tender», sosteniendo la membrana timpánica entre la pars tensa y la pars flaccida. Detrás del mango del martillo aparece la articulación incudoestapedial, que suele estar destruida. Cuando la lisis afecta a la rama descendente del yunque a nivel de su extremo inferior, o en su totalidad, el tímpano tapiza la cabeza del estribo (Fig. 16), el tendón del músculo del estribo y la supraestructura. En caso de lisis del estribo, el tímpano recubre directamente la ventana oval.

En los casos habituales, el tímpano aparece de color gris brillante, y los intentos de movilizarlo mediante la maniobra de Valsalva o el espéculo neumático de Siegle son siempre negativos.

La exploración otoscópica debe completarse obligatoriamente con el examen del oído contralateral y la exploración otorrinolaringológica completa.

Exploración audiométrica

La audiometría tonal, que es recomendable completar con audiometría vocal, confirma y precisa el grado de hipoacusia. En general se trata de una hipoacusia de transmisión, con Rinne medio de 25-50 decibelios (dB), que predomina en las frecuencias graves y conversacionales. El proceso otítico suele afectar también al oído interno, y aparece hipoacusia mixta por afectación laberíntica. Esta repercusión es grande sobre todo en las otitis adhesivas evolucionadas.

La impedanciometría, que es de escaso interés, muestra una curva timpanométrica plana, con ausencia del reflejo estapedial.

Formas clínicas

La otitis adhesiva no siempre se presenta tal como se ha descrito en su forma típica. Se pueden observar formas clínicas más localizadas o asociadas a otras enfermedades. Se describen a continuación, aunque no sean tan puras y planteen delicados problemas nosológicos.

Formas parciales

En estas formas, los procesos de adhesión y de retracción no afectan a la totalidad de la pars tensa. Suelen localizarse en el espacio posterior de la caja y, aunque por lo general se acompañan de lisis osicular, su pronóstico funcional es menos sombrío (Figs. 17 y 18). También se pueden observar formas asociadas a perforaciones timpánicas (Fig. 19).

Figura 17. Bolsa de retracción difusa con lisis del yunque y evolución de la parte anterior del tímpano hacia un proceso adhesivo.

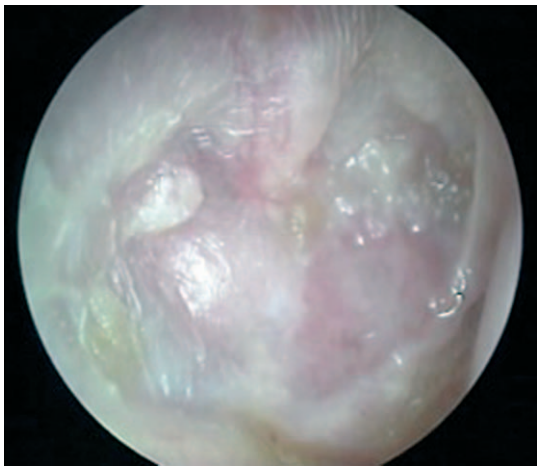

Figura 18. Mismo proceso de la figura anterior, pero más evolucionado.

Figura 19. Retracción timpánica asociada a perforación.

Formas asociadas a granuloma de colesterol

En ocasiones se puede observar, en el mismo oído, la coexistencia de un granuloma de colesterol, generalmente antroaticomastoideo, y un proceso adhesivo localizado o difuso de la pars tensa (Fig. 20).

El pronóstico funcional depende entonces de la importancia respectiva de la atelectasia, del proceso fibroadhesivo y de su estadio evolutivo. El resultado del tratamiento quirúrgico de la otitis fibroadhesiva en estadio fibroinflamatorio puede ser satisfactorio en algunas ocasiones, mientras que el de la otitis fibroadhesiva en estadio adhesivo confirmado es tan sombrío como el de la otitis adhesiva.

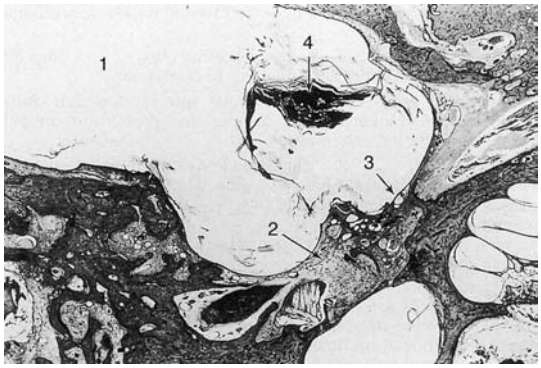

Figura 20. Corte histológico axial del hueso temporal que muestra la asociación de un proceso adhesivo y de un granuloma fibroinflamatorio. Obsérvese la presencia de queratina en el conducto auditivo externo (aumento x 7,5); (según Schuknecht HF. *The pathology of the ear* [2nd ed.]. Philadelphia: Lea et Febiger; 1993. p. 191-253.).
1. Conducto auditivo externo; 2. esclerosis fibroquística; 3. epidermización; 4. queratina.

Formas bilaterales - Oído contralateral

La otitis adhesiva es a menudo bilateral, o se asocia a un proceso preadhesivo contralateral. Para Sadé [4], el proceso atelectásico es bilateral en el 65% de los casos, y Sato [32] encuentra formas bilaterales en el 15% de 47 oídos atelectásicos. Moller [69], en 100 oídos atelectásicos, sólo observa oídos contralaterales normales en el 46% de los casos, mientras que el 30% de ellos presentaba otitis media crónica, y el 18% atelectasia. Fujita [70] describe la presencia de colesteatoma contralateral en el 20% de las bolsas de retracción. Para Brémond [67], la afectación contralateral por proceso otítico puede alcanzar el 60% de los casos. Todo esto revela la globalidad de los mecanismos patogénicos que presiden la génesis de los procesos otíticos y los procesos de retracción timpánica. De ello se desprende la importancia de los tratamientos preventivos que intentan evitar la evolución hacia secuelas adhesivas irreversibles.

Formas según la edad

Aunque la mayoría de las series publicadas corresponden a adultos [4, 6, 7, 32], la otitis adhesiva del niño [45, 71, 72] no es excepcional.

Formas según el paciente

La otitis adhesiva es frecuente sobre todo mientras existen malformaciones o alteraciones de la mucosa respiratoria capaces de producir disfunción tubárica.

Algunas malformaciones congénitas de la extremidad cefálica (síndrome de Apert) producen malformación de la trompa de Eustaquio o la asociación de flaccidez cartilaginosa con hipotonía muscular (trisomía 21), e incluso la malformación de los músculos tubáricos (fisura palatina) [73]. En estas situaciones, los procesos atelectásicos son muy frecuentes. Como ejemplo, Harker y Severeid [74] comunicaron 18 casos de oídos atelectásicos complicados con colesteatoma en 174 niños portadores de fisura palatina.

- La alergia que afecta a las vías respiratorias superiores es un factor clásico que predispone a la aparición de otitis agudas de repetición y de otitis serosas. Favorece la obstrucción inflamatoria de la trompa de Eustaquio, por lo que puede participar en la génesis de la otitis adhesiva [67].

Figura 21. Asociación de una bolsa de retracción atical y una bolsa de retracción posterior y posterosuperior subligamentaria. Por delante, la miringoesclerosis impide el proceso adhesivo.

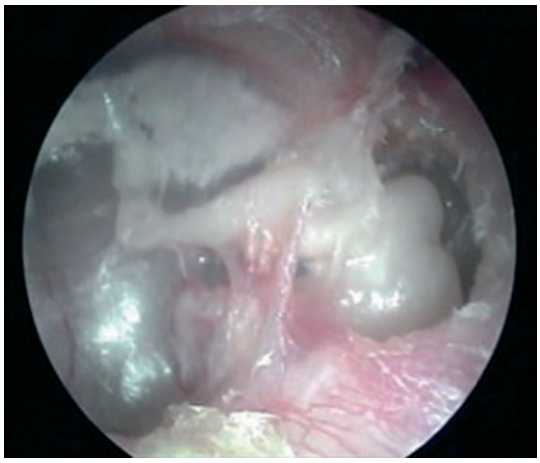

Figura 22. Mismo paciente de la figura anterior, oído izquierdo. Bolsa de retracción atical. Según la clasificación propuesta (C. Martin), se trata de una bolsa de la pars flaccida, marginal, fija, sin otitis serosa, sin lisis osicular, con retención de epidermis, sin derrame y cuyo fondo no se puede observar bien con endoscopia. Se trata de una forma de transición entre bolsa de retracción y colesteatoma.

- Asimismo, las enfermedades y procesos que cursan con debilidad de la mucosa respiratoria (mucoviscidosis, síndrome de inmovilidad ciliar, síndrome de Kartagener, bronquiectasias) suelen asociarse a procesos atelectásicos y a otitis adhesiva [67].

Formas complicadas

Laberintización

Durante la evolución de los procesos atelectásicos se suele observar disminución de la conducción ósea. Esto conduce, en el estadio de otitis adhesiva, a la aparición de hipoacusia mixta, aunque por lo general es moderada [66]: se observa una caída media de 50 dB en las frecuencias agudas a partir de 4.000 Hz.

Colesteatoma

La otitis adhesiva o atelectasia completa de la membrana timpánica con epidermización de la caja conduce a un estado cicatrizal, casi estabilizado, que debe distinguirse de las lesiones evolutivas, representadas por las bolsas de retracción, que suelen evolucionar hacia el colesteatoma (Figs. 21 y 22). La asociación colesteatoma-otitis adhesiva no es excepcional (25% de los casos

Figura 23. Otitis adhesiva complicada con colesteatoma.

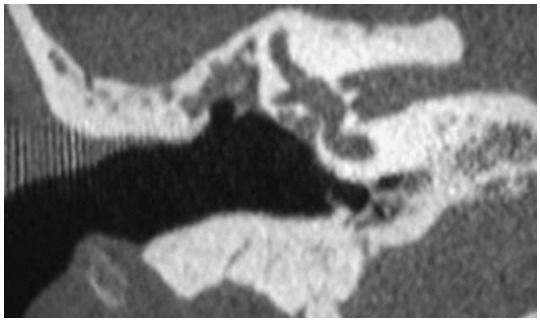

Figura 24. Otitis adhesiva. TC en corte frontal: la adhesión del tímpano al fondo de la caja es total. Los huesecillos están destruidos.

según Brémond y Magnan) [67, 71], aunque plantea delicados problemas nosológicos. En este caso, el cuadro clínico es el propio de la otitis colesteatomatosa, con grandes destrucciones óseas, extensión hacia las cavidades posteriores y el riesgo no despreciable de afectación del nervio facial y frecuente afectación laberíntica (Fig. 23).

El colesteatoma se debe distinguir de las sobreinfecciones externas y de las descamaciones producidas por la adhesión de la epidermis mesotimpánica al fondo de la caja cuando el conducto está mal ventilado.

Resulta indispensable la extirpación del colesteatoma, que se practicará mediante técnica abierta, sin esperar gran mejoría funcional.

■ Diagnóstico positivo

El diagnóstico positivo de la otitis adhesiva es sobre todo clínico: se basa en la otoscopia, que muestra la atelectasia total de la membrana timpánica y la presencia muy frecuente de lesiones óseas.

Esta atelectasia es completamente fija, inmóvil con el espéculo de Siegle, y no se modifica con las diversas maniobras de insuflación tubárica.

La radiología sólo resulta útil en caso de colesteatoma asociado. En la forma habitual, la TC confirmará los datos obtenidos en la exploración otoscópica, mostrando además gran densificación mastoidea (Figs. 24 y 25).

■ Diagnóstico diferencial

La única dificultad diagnóstica que plantea la otitis adhesiva reside en apreciar la importancia del proceso

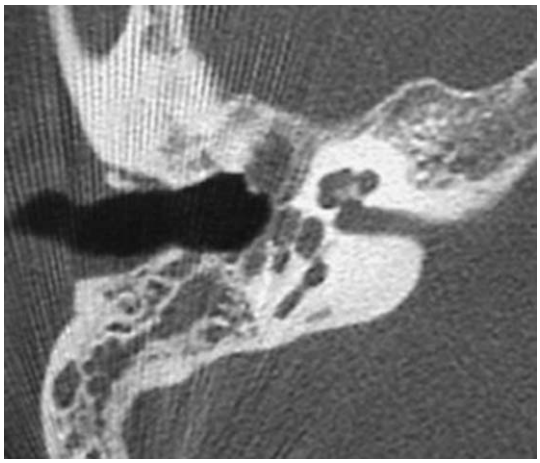

Figura 25. Mismo paciente de la figura anterior. TC en corte axial.

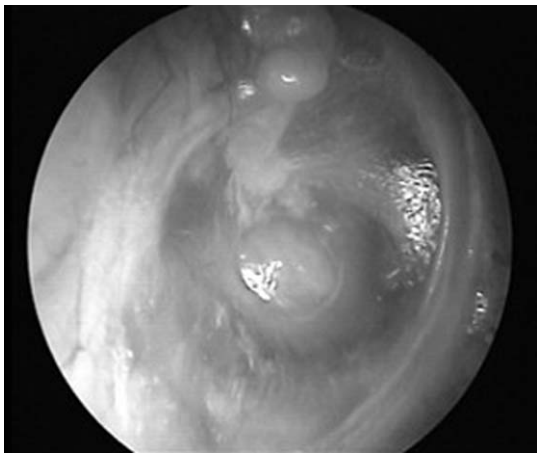

Figura 26. Bolsa de retracción paracentral fija (paciente que presenta incompetencia tubárica).

atelectásico y distinguir la otitis adhesiva de la fibroadhesiva.

La otitis adhesiva produce la atelectasia total y fija de la membrana timpánica, que debe diferenciarse de las bolsas de retracción localizadas (Fig. 26), ya sean fijas o no, y de las bolsas de retracción difusas, que son más movilizables mediante la insuflación tubárica o la inserción de tubos transtimpánicos de ventilación, y cuyo pronóstico funcional es totalmente distinto (Fig. 27).

En la evolución de la otitis fibroadhesiva, consecuencia de la inflamación activa de la caja detrás de un tímpano cerrado, con fibrosis productiva que rellena la caja, se distinguen dos estadios. En el primero de ellos, o estadio fibroinflamatorio, el oído medio se encuentra ocupado por tejido inflamatorio rico en moco. El segundo estadio, o estadio fibroadhesivo confirmado, se caracteriza por el relleno del oído medio con material espeso, constituido por depósitos fibrocolesterínicos. En dicho estadio fibroadhesivo confirmado, aparte de la forma clásica del granuloma de colesterol, se pueden observar formas que conllevan graves fibrosis que dan lugar a las formas fibrosas densas.

En general, en la otitis fibroadhesiva, el tejido fibroso más o menos rico en moco o en granuloma de colesterol es lo suficientemente denso para permitir el despegamiento de la membrana timpánica sin dejar desnudo el promontorio. En la forma fibrosa densa, esto resulta imposible.

En la exploración otoscópica, el tímpano aparece mate, espeso, relleno y de color gris o amarillento. Suele encontrarse en posición normal, sin adaptarse a los

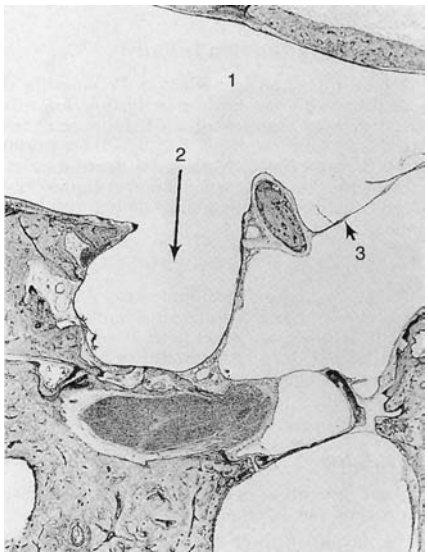

Figura 27. Corte histológico axial del hueso temporal que muestra una bolsa de retracción (aumento x 5,7); (según Schuknecht HF. *The pathology of the ear* [2nd ed]. Philadelphia: Lea et Febiger; 1993. p. 191-253.).
1. Conducto auditivo externo; 2. bolsa de retracción; 3. membrana timpánica.

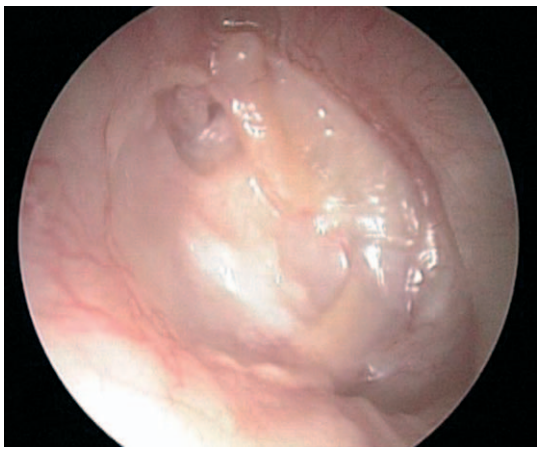

Figura 28. Otitis fibroadhesiva

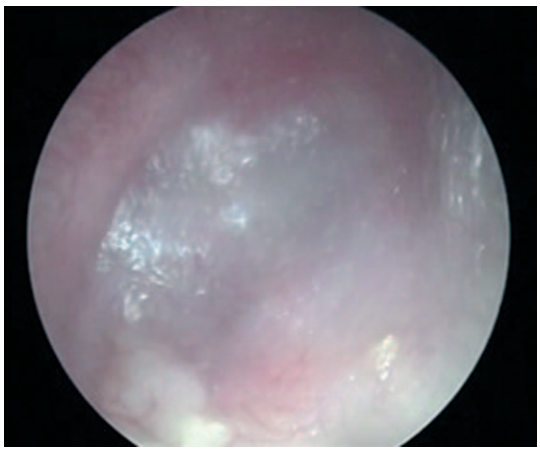

Figura 29. Otitis fibroadhesiva. El relieve del martillo no es visible.

relieves de la caja del tímpano, ni a los elementos de la cadena osicular (Figs. 3, 4, 28 y 29).

En el estadio fibroinflamatorio, la intervención quirúrgica puede conseguir cierta mejoría funcional. Por el contrario, en el estadio fibroadhesivo, los resultados

de las diversas técnicas quirúrgicas son decepcionantes, y sólo está indicada la intervención en las formas asociadas a colesteatoma y en las formas bilaterales de los pacientes que rechazan la prótesis auditiva.

■ Tratamiento

El tratamiento debe de ser ante todo preventivo, a fin de impedir la evolución hacia la otitis adhesiva, último término de la atelectasia, que además presenta mal pronóstico funcional.

Tratamiento preventivo

Si se admite la secuencia: disfunción tubárica-otitis serosa-bolsa de retracción-otitis adhesiva, conviene actuar lo antes posible sobre cada uno de dichos estadios.

Tratamiento de la disfunción tubárica

No es cuestión de plantear el conjunto de medios terapéuticos propuestos para corregir la disfunción tubárica, ya que sería demasiado extenso. Sólo hay que insistir en el hecho de que el objetivo del tratamiento no es restaurar la función tubárica normal, sino limitar los efectos de esta disfunción sobre la ventilación y el drenaje del oído medio. Se han propuesto múltiples medios terapéuticos; esto demuestra más la incertidumbre real que sus buenos resultados.

Tratamiento médico

Algunos autores preconizan el tratamiento médico a base de antibióticos y antiinflamatorios para erradicar posibles agentes infecciosos causantes de la otitis seromucosa o para evitar su sobreinfección, con lo que se limitan estas reacciones inflamatorias, que pueden ser agresivas para la membrana timpánica y la mucosa de la caja del tímpano.

Los fluidificantes y los mucorreguladores facilitarían además el drenaje del derrame timpánico.

Insuflaciones tubáricas

Su objetivo es ventilar la caja del tímpano haciendo pasar aire a presión por la trompa de Eustaquio.

La *maniobra de Valsalva es la más utilizada*. Consiste en efectuar una espiración forzada con la boca y la nariz cerradas.

La *maniobra de Frenzel,* menos brutal, comienza con una ligera inspiración; luego, con la glotis bloqueada y la nariz y la boca cerradas, se crea una hiperpresión impulsando hacia atrás la base de la lengua y emitiendo el sonido «keei».

En la *maniobra de Misura,* la presión que se aplica para vencer el obstáculo tubárico es menor que en la de Valsalva, y se realiza en tres tiempos:

- Se inflan las mejillas;
- a continuación se aplica la palma de la mano sobre la boca, con la eminencia tenar sobre un carrillo y los dedos sobre el otro;
- manteniendo la nariz pinzada con la otra mano, y la glotis cerrada, el paciente deglute entonces al mismo tiempo que la mano comprime las mejillas.

Se debe elegir la maniobra que resulte más fácil de realizar por parte del paciente. Ha de practicarse correctamente varias veces al día, de forma muy regular y se debe proseguir durante años, e incluso toda la vida.

Aerosolterapia

Consiste en ventilar el oído medio a través de la trompa de Eustaquio con aire introducido a presión mediante un aerosolizador.

En este sentido conviene insistir sobre los resultados obtenidos con el empleo del aerosol manosónico, que induce a la vez vibraciones sonoras y breves supresiones temporales. Estas supresiones son provocadas de forma automática por el paciente durante las maniobras de deglución [75, 76].

El equipo consta de:

- un compresor de membrana que produce un flujo de aire de 6 l/min con 400 cmH_2O de presión;
- un nebulizador equipado con embudo binasal;
- una reserva de aire comprimido.

Gracias a una técnica original, en el momento de la deglución, la ligera hiperpresión intranasal que se produce libera automáticamente el aire comprimido de la reserva de aire, en el espacio supravélico. Al mismo tiempo, otro dispositivo produce vibraciones sonoras de 100 Hz, lo que facilita la difusión del aerosol en dirección al ostium tubárico.

Se han desarrollado algunas modificaciones, como ciertos equipos que producen en la rinofaringe hiperpresiones de 30-60 mbar durante sesiones de deglociones repetidas. Su propósito no es tan sólo insuflar las cavidades del oído medio, sino también, y al final, conseguir la verdadera rehabilitación de la función ventilatoria de la trompa [77].

La manometría tubárica parece ser el procedimiento más interesante de entre todos los que se han propuesto para estudiar la abertura tubárica [78, 79]. Se compone de un aerosol manosónico modificado sin vibración sonora, un detector de presión que mide la hiperpresión generada a nivel del cavum y un sistema de detección de los movimientos timpánicos. El equipo permite medir de forma precisa la presión de abertura de la trompa de Eustaquio y los progresos obtenidos con el tratamiento efectuado.

Cuadro II.
Comparación de los resultados obtenidos con cirugía + tubo transtimpánico de ventilación (TTV) frente a cirugía sola [13]..

	Cirugía + TTV (%) *n* = 50	Cirugía (%) *n* = 47
Curación	46	60
Mejoría	30	17
Estabilización	10	15
Agravación	14	8

Tubos transtimpánicos de ventilación

Aunque todas las estadísticas [80, 81] establecen resultados favorables a corto plazo después de la colocación de tubos transtimpánicos de ventilación, a largo plazo los efectos sobre la corrección de la hipopresión timpánica y sobre el riesgo de colapso son, por el contrario, más discutibles. De esta forma, Gundersen [in82] observa atelectasia en el 10% de los pacientes a los que se le había practicado drenaje transtimpánico después de un seguimiento medio de 12,5 años, mientras que Van Cauwenberge [in82]no observa ninguna mejoría del pronóstico de la atelectasia a largo plazo. Sadé [13] comparó durante 5 años y medio la evolución de los oídos atelectásicos tratados mediante timpanoplastia sola y mediante timpanoplastia asociada a la inserción de tubo transtimpánico de ventilación, sin que encontrara ninguna diferencia significativa entre ambos grupos (Cuadro II).

Prevención del “sniff” o aspiración nasal forzada

El efecto nefasto de la aspiración nasal forzada sobre el oído medio ha sido demostrado de forma indiscutible, por lo que conviene intentar luchar contra esta mala costumbre. Cambiar los hábitos no es fácil, sobre todo cuando el paciente encuentra confort y bienestar auditivo. Sin embargo es esencial que el paciente comprenda la necesidad de abandonar la aspiración

forzada en beneficio de maniobras de autoinsuflación tubárica, con el riesgo de agravar el proceso atelectásico y hacerlo intratable.

Adenoidectomía

Cuando existe hipertrofia de las vegetaciones adenoideas, la adenoidectomía permite eliminar el posible obstáculo orgánico o inflamatorio situado a nivel del orificio faríngeo de la trompa de Eustaquio.

De entre los numerosos estudios [71, 82-86] dedicados a demostrar el efecto favorable de la adenoidectomía en la prevención de las otitis, y sobre la mejoría de la función tubárica, debe citarse el de Bylander [83], en el que el 50% de los niños presentaron mejoría de la función tubárica 5-8 semanas después de la adenoidectomía.

McKee [85] encuentra una disminución muy clara de la frecuencia de otitis seromucosas en los niños adenoidectomizados.

Rynnel [86] comparó los resultados obtenidos mediante la asociación adenoidectomía-colocación de tubos transtimpánicos de ventilación, con la colocación de tubos transtimpánicos de ventilación sin adenoidectomía, y comprobó que en el primer grupo la disminución de la frecuencia de las recidivas de otitis seromucosa era significativa, pero no pudo pronunciarse sobre la evolución a distancia.

Otros autores, por el contrario, están poco convencidos del efecto favorable de la adenoidectomía. Así, Roydhouse [87], en un estudio similar al anterior, no encuentra resultados muy distintos entre los dos grupos.

Por último, Bluestone y Paradise [in82] comunicaron los resultados de un estudio realizado durante varios años, y concluyeron que la adenoidectomía no reduce la frecuencia ni la gravedad de los episodios otíticos.

Corrección de hendiduras palatinas

El efecto de la corrección de hendiduras velopalatinas sobre la función tubárica se ha valorado de forma diversa por los distintos autores.

Sellari [88] observa mejoría postoperatoria de la función tubárica en el 60% de los pacientes intervenidos, mientras que Muntz [89] y Duroux [55] no lo confirman.

Para Smith [73], la mejoría de la función tubárica es lenta, y debe valorarse a largo plazo, obteniendo el 78% de mejoría 10 años después de la intervención quirúrgica.

Septoplastia

La relación entre desviación septal y disfunción tubárica parece demostrada por algunos estudios [90, 91], así como el efecto beneficioso de la septoplastia en dichos casos.

Cateterismo de la trompa auditiva

Para el tratamiento de la incompetencia tubárica, algunos autores como Bluestone, Cantekin y Whright [in26] han propuesto la colocación permanente en la trompa de Eustaquio de catéteres de polietileno o de elastómero de silicona para reducir la luz tubárica u obstruirla completamente. La técnica consiste en acceder a través del conducto auditivo externo, por lo general bajo anestesia local, y después de practicar la incisión de Rosen y el levantamiento del colgajo, introducir en la luz tubárica el tubo de polietileno relleno de polvo de hueso. La intervención se completa con la colocación de un tubo transtimpánico de ventilación. Bluestone comunica cinco buenos resultados [26] sobre 11 casos tratados por este método durante un seguimiento de 2-15 años.

Tratamiento de los estados preadhesivos

El objetivo de la cirugía de refuerzo del tímpano, descrita desde 1963 por Jansen [92] y después por Heerman en 1970 [93] y por Martin [94] en la tesis de Reingold en 1973 [95], es prevenir el agravamiento de los procesos de retracción y reparar sus secuelas. Se dirige sobre todo a las bolsas agresivas y, por tanto, a los estados precolesteatomatosos. También se dirige a las bolsas poco evolutivas, si producen gran hipoacusia por afectación osicular. Si existe derrame retrotimpánico, éste se tratará antes de la intervención de refuerzo.

Según el hábito quirúrgico del cirujano, la localización y la gravedad de la retracción, para acceder al conducto se opta por la vía de acceso endaural o retroauricular, y por la anestesia local o general. Sin embargo, cualquiera que sea la modalidad, la técnica debe permitir la exéresis de la bolsa de retracción en buenas condiciones y reforzar mucho la membrana timpánica.

La liberación de la bolsa de retracción presenta dificultad variable. Las dificultades de la disección dependen de la extensión de la epidermización y de su localización. Esta disección es delicada sobre todo cuando la epidermización se extiende al retrotímpano. En este caso, puede conducir, cuando la cadena está completa, a la retirada del yunque. Si la bolsa es limitada, se puede efectuar su exéresis por la vía del conducto, con el endoscopio, gracias a la resección limitada del marco. Si la bolsa es extensa, será necesaria la vía retroauricular con acceso transmastoideo y timpanotomía posterior.

Se han propuesto diversos materiales para reforzar la membrana timpánica, pero el cartílago parece ser el más eficaz. El refuerzo cartilaginoso, que se puede completar en algunos casos con un refuerzo conjuntivo, debe de ser en todos los casos amplio, y se ha de colocar perfectamente con relación al mango del martillo.

El restablecimiento del efecto columelar, cuando es necesario, debe de tener en cuenta la rigidez y el espesor del cartílago, por lo que se suelen utilizar prótesis PORP o TORP [96].

En todos los casos, la cirugía de refuerzo se completará con el tratamiento de la disfunción tubárica, y sobre todo de la alteración de la función ventilatoria de la trompa.

Tratamiento curativo

Resulta delicado analizar los datos de la literatura sobre los resultados obtenidos por las diversas técnicas quirúrgicas empleadas en el tratamiento de la otitis adhesiva, pues el marco nosológico de la afección suele ser impreciso. Con frecuencia, es difícil saber si determinada técnica quirúrgica se ha efectuado para tratar una otitis adhesiva o una otitis fibroadhesiva, incluso una asociación del tipo proceso adhesivo-colesteatoma.

En la otitis fibroadhesiva, se han comunicado resultados diferentes según los autores [6, 7]: dependen de la técnica empleada, timpanoplastia en técnica abierta [7], o en técnica cerrada [6], y sobre todo del estadio evolutivo de la enfermedad. Son muy desfavorables en la otitis fibroadhesiva en estadio adhesivo confirmado, y más favorables en el estadio fibroinflamatorio.

En la otitis adhesiva, algunos parecen obtener buenos resultados al practicar la timpanoplastia en técnica cerrada; por el contrario, hay autores que propugnan primero la abstención quirúrgica y la colocación, sobre todo en las formas bilaterales, de prótesis auditivas.

Efectivamente, cualquier despegamiento de la membrana timpánica será imposible y producirá una perforación timpánica total. Cualquier tentativa de timpanoplastia comporta, aparte del riesgo considerable de que recidive la atelectasia, el riesgo de inclusión epidérmica en la cavidad timpánica neoformada.

La intervención quirúrgica está indicada sobre todo en los frecuentes casos en que la otitis adhesiva se asocia a colesteatoma. La mayoría de los autores proponen la realización de técnicas abiertas, sin intentar eliminar el proceso adhesivo.

Bibliografía

[1] Politzer A. In: *Traité des maladies de l'oreille*. Paris: Doin; 1884. p. 301-27.

[2] Sirala U. Pathogenesis and treatment of adhesive otitis. *Acta Oto-Laryngol* 1963;**188**(suppl):9-18.

[3] Aboulker P, Demaldent JE. L'otite adhésive. Oto-rhino-laryngologie. *Encycl Méd Chir*, 20-182-G-13. Paris: Elsevier SAS; 1975 6 p.

[4] Sadé J, Berco E. Atelectasis and secretory otitis media. *Ann Otol Rhinol Laryngol* 1976;**85**(suppl25Pt 2):66-72.

[5] Bremond G, Magnan J. L'otite adhésive, à propos de 30 cas opérés. *Ann Otolaryngol Chir Cervicofac* 1977;**94**:73-82.

[6] Martin C, Martin H, Prades JM, Desermeaux JC. Du traitement de l'otite fibro-adhésive et des séquelles adhésives d'otite. *Cah ORL* 1984;**19**:797-810.

[7] Charachon R, Gratacap B, Vuarnet J. L'otite fibro-adhésive: nosologie et traitement. *Ann Otolaryngol Chir Cervicofac* 1984;**101**:523-9.

[8] Sadé J, Ar A. Middle ear and auditory tube: middle ear clearance, gas exchange, and pressure regulation. *Otolaryngol Head Neck Surg* 1997;**116**:499-524.

[9] Brattmo M, Tideholm B, Carlborg B. Chronic tympanic membrane perforation: middle ear pressure and tubal function. *Acta Otolaryngol* 2003;**123**:569-74.

[10] Bluestone CD. Role of Eustachian tube fonction in otitis media: current concepts and relation to management. *Ann Otol Rhinol Laryngol [suppl]* 1985;**120**:48-9.

[11] Daly K. Risk factors for otitis media sequelae and chronicity. *Ann Otol Rhinol Laryngol [suppl]* 1994;**163**:39-42.

[12] Paparella MM, Yoon TH, Schachern PA. Pathology and pathogenesis of retraction pockets and cholesteatoma. In: Tos M, Thomsen J, Peitersen E, editors. *Cholesteatoma and mastoid surgery*. Amsterdam: Kugler and Ghedini Publications; 1989. p. 401-11.

[13] Sadé J. Atelectatic tympanic membrane: histologic study. *Ann Otol Rhinol Laryngol* 1993;**102**:712-6.

[14] Zechner G. Adhesive otitis media. *J Laryngol Otol [suppl]* 1983;**8**:59-62.

[15] Tos M. Experimental tubal obstruction. Changes in middle ear mucosa elucidated by quantitative histology. *Acta Otolaryngol* 1981;**92**:51-61.

[16] Tos M, Stangerup SE, Larsen PL, Siim C, Hvid G, Andreassen UK. The relationship between secretory otitis and cholesteatoma. In: Tos M, Thomsen J, Peitersen E, editors. *Cholesteatoma and mastoid surgery*. Amsterdam: Kugler and Ghedini Publications; 1989. p. 325-30.

[17] Tos M. Atelectasis, retraction pockets, and cholesteatoma. *Ann Otol Rhinol Laryngol [suppl]* 1985;**120**:49-51.

[18] Hardy SM, Heavner SB, White DR, McQueen CT, Prazma J, Pillsbury 3rd HC. Late-phase allergy and eustachian tube dysfunction. *Otolaryngol Head Neck Surg* 2001;**125**:339-45.

[19] Heavner SB, Hardy SM, White DR, McQueen CT, Prazma J, Pillsbury 3rd HC. Function of the eustachian tube after weekly exposure to pepsin/hydrochloric acid. *Otolaryngol Head Neck Surg* 2001;**125**:123-9.

[20] Heavner SB, Hardy SM, White DR, Prazma J, Pillsbury 3rd HC. Transient inflammation and dysfunction of the eustachian tube secondary to multiple exposures of simulated gastroesophageal refluxant. *Ann Otol Rhinol Laryngol* 2001;**110**:928-34.

[21] White DR, Heavner SB, Hardy SM, Prazma J. Gastroesophageal reflux and eustachian tube dysfunction in an animal model. *Laryngoscope* 2002;**112**:955-61.

[22] Bluestone CD. Pathogenesis of otitis media: role of eustachian tube. *Pediatr Infect Dis J* 1996;**15**:281-91.

[23] Casselbrant ML, Cantekin EI, Dirkmaat DC, Doyle WJ, Bluestone CD. Experimental paralysis of tensor veli palatini muscle. *Acta Otolaryngol* 1988;**106**:178-85.

[24] Magnuson B, Hergils L. *Pressure regulation in healthy and diseased ears*. In: Tos M, Thomsen J, Peitersen E, editors. *Cholesteatoma and mastoid surgery*. Amsterdam: Kugler and Ghedini Publications; 1989. p. 471-5.

[25] Virtanen H. Patulous Eustachian tube. Diagnostic evaluation by sonotubometry. *Acta Otolaryngol* 1978;**86**:401-7.

[26] Bluestone CD, Magit AE. In: *The patulous Eustachian tube.* (*Otologic surgery*). Philadelphia: WB Saunders; 1994. p. 103-9.

[27] Sakakihara J, Honjo I, Fujita A, Kurata K, Takahashi H. Compliance of the patulous eustachian tube. *Ann Otol Rhinol Laryngol* 1993;**102**:110-2.

[28] Lildholdt T, Cantekin El, Bluestone CD, Rockette HE. Effect of a topical nasal decongestant on Eutachian tube function in children with tympanostomy tubes. *Acta Otolaryngol* 1982; **94**:93-7.

[29] Buckingham RA. What do we know of the actual middle ear pressure in serous otitis media and atelectasis? In: Sadé J, editor. *The Eustachian tube, basic aspects*. Amsterdam: Kugler and Ghedini Publications; 1991. p. 247-8.

[30] Falk B, Magnuson B. Sniff induced negative middle ear pressure in patients with retraction type cholesteatoma. In: Tos M, Thomsen J, Peitersen E, editors. *Cholesteatoma and mastoid surgery*. Amsterdam: Kugler and Ghedini Publications; 1989. p. 373-6.

[31] Magnuson B, Falk B. The sniff theory. In: Sadé J, editor. *The Eustachian tube, basic aspects*. Amsterdam: Kugler and Ghedini Publications; 1991. p. 319-21.

[32] Sato H, Nakamura H, Naito Y, Honjo I. Eustachian tube function in patients with atelectatic ears. In: Sadé J, editor. *The Eustachian tube, basic aspects*. Amsterdam: Kugler and Ghedini Publications; 1991. p. 191-4.

[33] Sadé J, Luntz M. The atelectatic phenomenon, pathogenesis revisited. In: Sadé J, editor. *The Eustachian tube, basic aspects*. Amsterdam: Kugler and Ghedini Publications; 1991. p. 313-7.

[34] Doyle WJ. Physiology. *Ann Otol Rhinol Laryngol [suppl]* 1985;**120**:20-1.

[35] Luntz M, Eisman S, Sadé J. Diurnal middle ear pressure fluctuations in atelectatic ears. In: Tos M, Thomsen J, Peitersen E, editors. *Cholesteatoma and mastoid surgery*. Amsterdam: Kugler and Ghedini Publications; 1989. p. 507-10.

[36] Nakano Y, Ikarashi H, Kawashima M. Effect of tubal occlusion on mastoid pneumatization. In: Tos M, Thomsen J, Peitersen E, editors. *Cholesteatoma and mastoid surgery*. Amsterdam: Kugler and Ghedini Publications; 1989. p. 233-8.

[37] Aoki K, Esaki S, Shimizu S, Honda Y. Suppressing the process of pneumatisation in chronic middle ear disease: histological study treated pigs'and human fœtal sections. In: Tos M, Thomsen J, Peitersen E, editors. *Cholesteatoma and mastoid surgery*. Amsterdam: Kugler and Ghedini Publications; 1989. p. 239-44.

[38] Sadé J, Fuchs C, Luntz M. Shrapnell membrane and mastoid pneumatization. *Arch Otolaryngol Head Neck Surg* 1997;**123**: 584-8.

[39] Sadé J, Fuchs C. Secretory otitis media in adults: II. The role of mastoid pneumatization as a prognostic factor. *Ann Otol Rhinol Laryngol* 1997;**106**:37-40.

[40] Sadé J. The buffering effect of middle ear negative pressure by retraction of the pars tensa. *Am J Otol* 2000;**21**:20-3.

[41] Sadé J, Ar A, Fuchs C. Barotrauma vis-à-vis the "chronic otitis media syndrome": two conditions with middle ear gas deficiency. Is secretory otitis media a contraindication to air travel? *Ann Otol Rhinol Laryngol* 2003;**112**:230-5.

[42] Gates GA, Cooper Jr JC. Effect or anesthetic gases on middle ear pressure in the presence of effusion. *Ann Otol Rhinol Laryngol [suppl]* 1980;**89**(3Pt2):62-4.

[43] Takahashi H, Sugimaru T, Honjo I, Naito Y, Fujita A, Iwahashi S, et al. Assessment of the gas exchange function of the middle ear using nitrous oxide. A preliminary study. *Acta Otolaryngol* 1994;**114**:643-6.

[44] Ars BM, Dirckx JJ, Decraemer WF, Ars-Piret NM. Faulty aeration of the middle ear: repercussion on the tympanic membrane lamina propria. In: Sadé J, editor. *The Eustachian tube, basic aspects*. Amsterdam: Kugler and Ghedini Publications; 1991. p. 365-71.

[45] Haapaniemi JJ, Salmivalli AJ, Tuominen J. The influence of tympanosclerotic and atrophic changes of the tympanic membrane on the impedance and audiometric findings in school children. In: Sadé J, editor. *The Eustachian tube, basic aspects*. Amsterdam: Kugler and Ghedini Publications; 1991. p. 247-55.

[46] Kowata I, Yokobori T, Yoshinari H. An experimental study of the biomechanical property of collagen membranes as a model of tympanic membrane. In: Tos M, Thomsen J, Peitersen E, editors. *Cholesteatoma and mastoid surgery*. Amsterdam: Kugler and Ghedini Publications; 1989. p. 433-9.

[47] Larsen PL, Tos M. Tympanic membrane sequelae after recurrent acute otitis media. In: Tos M, Thomsen J, Peitersen E, editors. *Cholesteatoma and mastoid surgery*. Amsterdam: Kugler and Ghedini Publications; 1989. p. 365-71.

[48] Todd NW, Saunders AZ. Patulous Eustachian tube: an adult sequel to childhood otitis media? In: Sadé J, editor. *The Eustachian tube, basic aspects*. Amsterdam: Kugler and Ghedini Publications; 1991. p. 265-71.

[49] Sano S, Kamide Y, Schachern PA, Paparella MM. Micropathologic changes of pars tensa in children with otitis media with effusion. *Arch Otolaryngol Head Neck Surg* 1994; **120**:815-9.

[50] Cotton RT, Bierman CW, Zalzal GH. Serous otitis in children: medical and surgical aspects, diagnosis and management. *Clin Rev Allergy* 1984;**2**:329-48.

[51] Hartwein J, Mensing K, Schaeg G, Pau HW. Electronic microscopy studies of the collagen fiber structure of the human tympanic membrane in an adhesive process. *Laryngorhinootologie* 1990;**69**:333-6.

[52] Bernstein JM, Steger R, Bach N. The fibrinolysin system in otitis media with effusion. *Am J Otolaryngol* 1979;**1**:28-33.

[53] Guerrier Y, Charachon R, Dejean Y, et al. Pathologie fonctionnelle du voile du palais et sa réhabilitation. In: *Rapport Société Française d'ORL et pathologie cervicofaciale*. Paris: Arnette; 1978. p. 154-65.

[54] Tasaka Y, Kawano M, Honjo I. Eustachian tube function in OME patients with cleft palate. Special reference to the prognosis of otitis media with effusion. *Acta Otolaryngol [suppl]* 1990;**471**:5-8.

[55] Duroux S, Devars F, Patuano E, Bondonny JM, Traissac L. Division palatine et pathologie inflammatoire de l'oreille moyenne. *Rev Laryngol Otol Rhinol* 1993;**114**:165-9.

[56] Deggouj N, Gersdorff M. Bilans otologique et orthophonique et fente labiopalatine. *Rev Laryngol Otol Rhinol* 1994;**115**: 257-9.

[57] Yamashita K. Endoscopic aspects in Eustachian tube dysfunction. In: Sadé J, editor. *The Eustachian tube, basic aspects*. Amsterdam: Kugler and Ghedini Publications; 1991. p. 169-73.

[58] Grady D, Mathias P, Anderson R, Snider G, Sprinkle PM. Improvement of middle ear disease following septoplasty. *Am J Otol* 1983;**4**:327-31.

[59] Low WK, Wilatt DJ. The relationship between middle ear pressure and deviated nasal septum. *Clin Otolaryngol* 1993; **18**:308-10.

[60] Tos M. The intraluminal obstructive pathogenetic concept of the Eustachian tube in secretory otitis media. In: Sadé J, editor. *The Eustachian tube, basic aspects*. Amsterdam: Kugler and Ghedini Publications; 1991. p. 327-33.

[61] McNicoll WD, Scanlan SG. Submucous resection. The treatment of choice in the nose-ear distress syndrome. *J Laryngol Otol* 1979;**93**:357-67.

[62] Prades JM, Martin Ch, Dumollard JM, Dubreuil Ch. Histologie et histopathologie de la trompe auditive. In: Martin C, Magnan J, Bebear JP, editors. *La trompe auditive (la trompe d'Eustache)*. Paris: Arnette-Blackwell SA; 1996. p. 43-65.

[63] Charachon R. Classification of retraction pockets. *Rev Laryngol Otol Rhinol* 1988;**109**:205-7.

[64] Bours AF, Decat M, Gersdorff M. Our classification of tympanic retraction pockets. *Acta Otorhinolaryngol Belg* 1998;**52**:25-8.

[65] Roulleau P, Martin C. In: *Poches de rétraction et états pré-cholestéatomateux*. Paris: Monographies du CCA Wagram; 1998. p. 41-61.

[66] Bremond G. L'otite adhésive. *J Fr ORL* 1987;**36**:301-3.

[67] Bremond G, Magnan J, Bonnaud G. L'otite adhésive. Oto-rhino-laryngologie. *Encycl Méd Chir*, 20-182-G-30. Paris: Elsevier SAS; 1985 8p.

[68] Dommerby H, Tos M. Sensorineural hearing loss in chronic adhesive otitis. *Arch Otolaryngol Head Neck Surg* 1986;**112**: 628-34.

[69] Moller P, Dingsor G, Breck P, Thomassen R. Tympanic membrane changes and retraction pockets after secretory otitis media. In: Tos M, Thomsen J, Peitersen E, editors. *Cholesteatoma and mastoid surgery*. Amsterdam: Kugler and Ghedini Publications; 1989. p. 351-5.

[70] Fujita A, Sato H, Nakamura H, Yagi N, Honjo I. The etiological role of the retraction pocket in cholesteatoma. In: Tos M, Thomsen J, Peitersen E, editors. *Cholesteatoma and mastoid surgery*. Amsterdam: Kugler and Ghedini Publications; 1989. p. 421-4.

[71] Magnan J, Chays A, De Gasquet R, Bremond GA. Adhesive otitis: clinical and surgical sides. In: Sadé J, editor. *The Eustachian tube, clinical aspects*. Amsterdam: Kugler and Ghedini Publications; 1991. p. 323-6.

[72] Paparella MM, Jung TT. Experience with tympanoplasty for atelectatic ears. *Laryngoscope* 1981;**91**:1472-7.

[73] Smith TL, Di Ruggiero DC, Jones KR. Recovery of eustachian tube function and hearing outcome in patients with cleft palate. *Otolayngol Head Neck Surg* 1994;**111**:423-9.

[74] Harker LA, Severeid LR. In: *Cholesteatoma and retraction pockets. (Cholesteatoma and mastoid surgery)*. Amsterdam: Kugler et Ghedini; 1982. p. 225-8.

[75] Dubreuil C, Guillerm R, Badre R. Intérêt de l'aérosoliseur manosonique automatique (AMSA) dans le traitement des affections d'origine tubotympanique. *J Fr ORL* 1992;**41**:43-8.

[76] Estève D, De Bailliencourt T, Juda J, Dubreuil C, Guillerm R, Badre R. Intérêt de l'utilisation de l'aérosoliseur manosonique automatique (AMSA) dans le traitement de l'otite séromuqueuse et le catarrhe tubaire de l'enfant. *Rev Int Pédiatr* 1992;**224**:2-8.

[77] Estève D. Re-adaptation of the baroreceptors of the fibrocartilaginous Eustachian tube and middle ear cleft by means of the Kinétube®. In: Ars B, editor. *Fibrocartilaginous Eustachian tube - middle ear cleft*. The Hague: Kugler Publications; 2003. p. 203-17.

[78] Martin C, Chelikh L, Prades JM, Dubreuil C, Esteve D, Merzougui N, et al. Functional study of the auditory tube (Eustachian tube) in otitic pathology by tubomanometry. In: Tos M, Thomsen J, Balle V, editors. *Proceeding of the third extraordinary symposium on recent advances in otitis media (Copenhagen 1997)*. The Hague: Kugler Publications; 1999. p. 281-6.

[79] Esteve D, Dubreuil C, Della Vedova CL, Normand B, Martin C. Évaluation par tubomanométrie de la fonction d'ouverture tubaire et de la réponse tympanique chez le sujet normal et chez le sujet porteur d'une otite séro-muqueuse chronique. Comparaison des résultats. 1re partie. *J Fr ORL* 2001;**50**:223-32.

[80] Avraham S, Goshen S, Luntz M, Sadé J. The surgical treatment of atelectatic ears and retraction pockets. In: Sadé J, editor. *The Eustachian tube, clinical aspects*. Amsterdam: Kugler and Ghedini Publications; 1991. p. 315-20.

[81] Buckingham RA. The clinical relationship between aeration deficiency, atelectasis and cholesteatoma. In: Sadé J, editor. *The Eustachian tube, clinical aspects*. Amsterdam: Kugler and Ghedini Publications; 1991. p. 231-2.

[82] Morgon A, Narcy P, Dejean Y, et al. L'otite séro-muqueuse et ses complications. In: *Rapport Société Française d'ORL et pathologie cervicofaciale*. Paris: Arnette; 1985. p. 123-62.

[83] Bylander-Groth A, Jessen M. Eustachian tube fonction before and after adenoidectomy. In: Sadé J, editor. *The Eustachian tube, clinical aspects*. Amsterdam: Kugler and Ghedini Publications; 1991. p. 205-8.

[84] Gates GA. Adenoidectomy for otitis media with effusion. *Ann Otol Rhinol Laryngol [suppl]* 1994;**103**:54-8.

[85] McKee WJ. The part played adenoidectomy in the combined operation of tonsillectomy and adenoidectomy. Second party of a controlled study in children. *Br J Prev Soc Med* 1963;**17**: 133-40.

[86] Rynnel-Dagoo B, Ahlbom A, Shiratzki H. Effects of adenoidectomy, a controlled two years follow-up. *Ann Otol Rhinol Laryngol* 1978;**87**(2Pt1):272-7.
[87] Roydhouse N. Adenoidectomy for otitis media with mucoid effusion. *Ann Otol Rhinol Laryngol* 1980;**89**(3Pt2):312-5.
[88] Sellari-Franceschini S, Bernardini M, Bruschini P, Berrettini S, Massei A, Massei P. Eustachian tube function in children with cleft palate: effect of palatoplasty, a preliminary report. In: Sadé J, editor. *The Eustachian tube, clinical aspects*. Amsterdam: Kugler and Ghedini Publications; 1991. p. 201-3.
[89] Muntz HR. An overview of middle ear disease in cleft palate children. *Facial Plast Surg* 1993;**9**:177-80.
[90] Deron PB, Clement PA, Derde MP. The influence of septal deviation and septal surgery on tubal function. In: Sadé J, editor. *The Eustachian tube, clinical aspects*. Amsterdam: Kugler and Ghedini Publications; 1991. p. 217-20.
[91] Low WK, Wilatt DJ. The relationship between middle ear pressure and deviated nasal septum. *Clin Otolaryngol* 1993; **18**:308-10.
[92] Jansen C. Cartilage-tympanoplasty. *Laryngoscope* 1963;**73**: 1288-302.
[93] Heermann Jr J, Heermann H, Kopstein E. Fascia and cartilage palisade tympanoplasty. Nine years'experience. *Arch Otolaryngol* 1970;**91**:228-41.
[94] Martin H. À propos de la chirurgie de renforcement du tympan. *J Fr ORL* 1979;**28**:195-6.
[95] Reingold C. De la chirurgie de renforcement du tympan [thèse médecine], Lyon 83p. 1973.
[96] Martin C, Timoshenko AP, Martin C, Bertholon P, Prades JM. Malleus removal and total cartilage reinforcement in intact canal wall tympanoplasty for cholesteatoma. *Ann Otol Rhinol Laryngol* 2004;**113**:421-5.

C. Martin, Professeur oto-rhino-laryngologiste des Hôpitaux, Chef de service (christian.martin@chu-st-etienne.fr).
Service d'oto-rhino-laryngologie, chirurgie cervicofaciale et plastique, centre hospitalier universitaire de Saint-Étienne, 42055 Saint-Étienne cedex 2, France.

M. Durand, Praticien hospitalier.
Service de chirurgie cervicofaciale et oto-rhino-laryngologique, centre hospitalier Émile Roux, 43012 Le Puy-en-Velay cedex, France.

A. Timoshenko, Praticien attaché des Hôpitaux.
Service d'oto-rhino-laryngologie, chirurgie cervicofaciale et plastique, centre hospitalier universitaire de Saint-Étienne, 42055 Saint-Étienne cedex 2, France.

Cualquier referencia a este artículo debe incluir la mención del artículo original: Martin C., Durand M., Timoshenko A. Otitis adhesiva. EMC (Elsevier SAS, Paris), Otorrinolaringología, 20-140-A-10, 2005.

Disponible en www.emc-consulte.com (sitio en francés)
Título del artículo: **Otite adhésive**

Algoritmos
Illustraciones complemtarias
Vídeos / Animaciones
Aspectos legales
Información al paciente
Informaciones complementarias
Autoevaluación